Morbus Perthes

(Synonyme: Morbus Legg-Calvé-Perthes, idiopathische kindliche oder juvenile Hüftkopfnekrose)

Der Begriff „Morbus Perthes“ beschreibt eine Erkrankung des kindlichen Hüftgelenkes.
Es handelt sich dabei um eine Durchblutungsstörung des Hüftkopfes, die zum lokalen Absterben von Knochen- und Knorpelgewebe führt. Es kommt dann zur Deformierung des Hüftkopfes, welche mit einem erhöhten Risiko für eine frühzeitige Arthrose des Hüftgelenkes verbunden ist.

Welche Symptome sind bei dieser Hüfterkrankung zu beobachten?
Typische Symptome sind:

- Hinkendes Gangbild
- Schmerzen in der Hüfte, Oberschenkel oder Knie
- Bewegungseinschränkung der Hüfte, insbesondere für Dreh- und Abspreizbewegungen
-

Wann und bei wem tritt der Morbus Perthes gehäuft auf?
Im Kleinkindalter.
Es ist aber eine seltene Ursache für Hüftschmerzen.

Wie kommt es zu dieser Durchblutungsstörung am Hüftkopf?
Eine eindeutige Ursache ist nicht bekannt, jedoch werden Gefässfehlbildungen und Gerinnungsstörungen, hormonelle Probleme oder eine Druckerhöhung im Hüftgelenk oder Knochen als Faktoren angenommen. Auch eine genetische/familiäre Beteiligung ist möglich (Geschwister mit erhöhtem Risiko).

Mit welchen Veränderungen am Hüftgelenk ist beim M. Perthes zu rechnen?

- Flüssigkeitsansammlung im Gelenksspalt
- Verschiebung/Verformung des Hüftkopfes nach aussen
- Bleibende Bewegungseinschränkung
- Beinverkürzung, hinkendes Gangbild
- Erhöhte und verfrühte Abnutzung des Gelenkes (Arthrose des Hüftgelenkes)
-

Welche diagnostischen Massnahmen sind notwendig?
Hierzu zählen eine Verlaufsbefragung, Untersuchung des Patienten und Durchführung von Röntgenbildern des betroffenen Hüftgelenkes allenfalls Magnetresonanztomographie (MRT/MRI) zur Erkennung eines Frühstadiums.

In welchen Stadien verläuft die Erkrankung des Hüftgelenkes beim M. Perthes?
Die Erkrankungsursache ist nicht behandelbar.
Es gibt im Verlauf verschiedene Stadien welche die Röntgenaufnahmen zeigen und der gesamte Prozess dauert viele Monate bis zu vier Jahren an.

Kontrollen in der Sprechstunde mit Röntgenbild finden ca. alle 3-6 Monate statt, bis zum Erreichen des Reparationsstadiums. Der zeitliche Verlauf kann nicht beeinflusst werden.

Welche Therapiemöglichkeiten gibt es beim M. Perthes?
Primäre Therapieziele sind, die Hüfte bezüglich der Beweglichkeit zu verbessern und die Gelenkkongruenz wiederherzustellen, um Deformierungen des Hüftkopfes und eine spätere Arthrose zu vermeiden. Wege dazu gibt es viele.

Wir empfehlen:

1. **nichtoperative Therapie:**
   Schmerzbehandlung, **Entlastung durch Stöcke** und **Sportkarenz** (auch wenn schmerzfrei!).
   Unbelastete Sportarten wie Schwimmen oder schonendes Radfahren und Wandern sind erlaubt.
   Unterstützende **Physiotherapie** zur Erhaltung/Verbesserung der Beweglichkeit/Abspreizfähigkeit des Beines sowie Gangschulung und Kräftigung der hüftgelenkumgreifenden Muskulatur.

2. Operative Therapie:

- Bei Nicht-Ansprechen der konservativen Therapie kann zur Bewegungsverbesserung die Durchtrennung der Sehne der Anspreizmuskulatur (M. adductor longus) durchgeführt werden.
- Um die Passfähigkeit des Hüftgelenkes wiederherzustellen stehen Knochenumstellungsoperationen an der Hüftgelenkspfanne und/oder am Oberschenkelknochen (Femur) zur Verfügung. Die Form des sich erholenden Hüftkopfes richtet sich an der schalenförmigen Hüftpfanne aus, was durch die Einstellung des Hüftkopfes in die Pfanne gefördert wird.
  Gelegentlich muss auch die Wachstumsfuge am Ansatz der Abspreizmuskulatur frühzeitig verschlossen werden, um den Hebelarm für die Muskulatur zu verbessern und damit ein hinkendes Gangbild zu vermeiden.
  Nach Ausheilung des M. Perthes im deformierten Zustand kann es durch einen knöchernen Überstand zur Schädigung der Gelenklippe an der Hüftpfanne kommen. Dann sind im Jugend- oder jungen Erwachsenenalter ggf. arthroskopische oder offene Operationen zur Verbesserung der Hüftkopf-Kontur angezeigt. Bei weit fortgeschrittener Schädigung des Hüftgelenkes im Sinne der Arthrose ist die Implantation einer Hüft Totalprothese notwendig.
  Die Methoden der operativen Therapie richten sich nach Patientenalter und vorhandener Verformung des Hüftgelenkes.

Welche Prognose/Aussicht hat der M. Perthes?
Diese hängt stark vom Verlauf der Krankheit und der damit verbundenen Passform und Bewegungsfreiheit des Hüftgelenks ab.
Als wichtigster Faktor wird das Alter bei Auftreten erster Symptome angesehen: je älter die Patienten bei Diagnosestellung sind, desto eher ist mit schlechten Verläufen/Ergebnissen zu rechnen. Das Auftreten

knöcherner Veränderungen am Rand des deformierten Hüftkopfes sowie eine schlechte Abspreizfähigkeit des Beines sind prognostisch ungünstig.

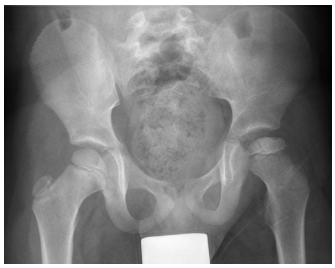

Abb. 1: frühes Stadium links (Hüftkopf links verformt und dichter als rechts)

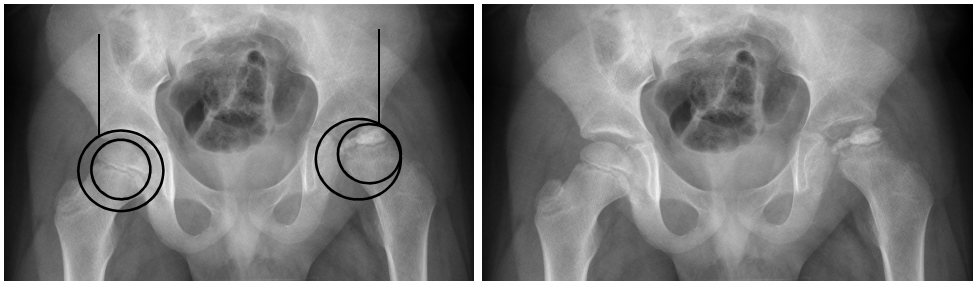

Abb. 2: spätes Stadium links (Verformung und Verschiebung des Hüftkopfes links)

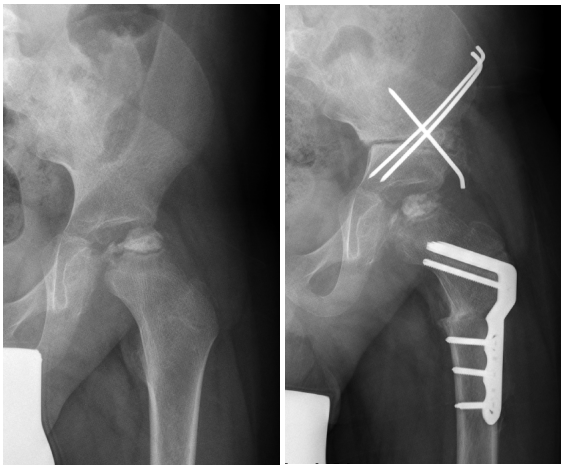

Abb. 3: Links: verformte und verschobene Hüfte links, vor und nach Korrekturoperation (im Reparationsstadium)